Aus dem wissenschaftlichen Laboratorium (Prof. Adrion) der Abteilung für Zahn- und Kieferersatz (Leiter: Prof. Dr. Schröder) des Zahnärztlichen Instituts der Universität Berlin

Ueber die Einwirkung der Kronenringe auf das marginale Paradentium

Histologische Untersuchungen an Brückenkiefern

Inaugural-Dissertation

zur

Erlangung der

Zahnärztlichen Doktorwürde

an der

Friedrich-Wilhelms-Universität zu Berlin

vorgelegt von

Rolf Grau

Zahnarzt, aus Königsberg i. Preußen

Tag der Promotion: 20. 3. 1937

Druck: Karl u. Richard Hoffmann, Charlottenburg, Schillerstr. 44

Gedruckt mit Genehmigung
der
Medizinischen Fakultät der Universität Berlin.

Dekan: Prof. Dr. Siebeck
Referent: Prof. Dr. Adrion
Korreferent: Prof. Dr. Schröder

Ueber die Einwirkung der Kronenringe auf das marginale Paradentium.

Digitized by the Internet Archive
in 2026

https://archive.org/details/IA40153309_0174

Die Anfertigung von Kronenarbeiten in der zahnärztlichen Praxis, bei denen der Kronenring unter das Zahnfleisch reicht (Vollkronen, Ringstiftzähne und Kappenstiftzähne), ist nicht nur ein technisches sondern auch biologisches Problem, da wir totes Material mit lebendem Gewebe in enge Verbindung bringen müssen. Der künstliche Zahnersatz soll so gestaltet sein, daß er nicht störend wirkt, sich der Artikulation anpaßt und die Wurzelhaut der noch stehenden Zähne mit beansprucht. Diese Bedingungen sind am besten erfüllt bei den Kronen- und Brückenarbeiten, bei denen der Ersatz durch die noch stehenden Zahnstümpfe förmlich belebt wird.

Wenn totes Material mit lebendem Gewebe zusammengebracht wird, besteht immer die Gefahr, daß örtliche Veränderungen des Gewebes auftreten, die, wenn sie größeren Umfang annehmen, eine Schädigung darstellen können. Diese Veränderungen wären als unmittelbare zu betrachten. Im Gegensatz dazu stehen die funktionellen Veränderungen, die als mittelbare betrachtet werden müssen.

In der vorliegenden Arbeit sollen in erster Linie die unmittelbaren, direkten Veränderungen, die durch Einwirkung von Vollkronenringen auf das marginale Paradentium hervorgerufen werden, an histologischen Präparaten untersucht werden.

Zahnfleisch, Wurzelhaut, Alveolarknochen und Zahnoberfläche bilden ein Gewebssystem, das als Paradentium bezeichnet wird. Durch seine innige funktionelle Verbundenheit bildet dieses System eine geschlossene Einheit, die anatomisch nicht genau abgrenzbar ist.

Das Epithel der Mundschleimhaut setzt in Form einer Umschlagfalte am Zahn an. Der Teil des Epithels, der fest mit dem Zahn verbunden ist, wird als Epithelansatz bezeichnet.

Den Spalt zwischen Epithel und Zahn nennt man Zahnfleischtasche, das sie begrenzende Epithel wird Taschenepithel genannt. Der Boden der Zahnfleischtasche liegt also an der marginalen Grenze des Epithelansatzes (siehe Abb. 1).

Es ist das Verdienst von Gottlieb, besonders auf die Verhältnisse des Epithelansatzes hingewiesen zu haben. Früher glaubte man, daß der Epithelansatz immer an der Schmelzzementgrenze liege. Gottlieb zeigte, daß der Epithelansatz bei jugendlichen Individuen am Schmelz ansetzt und im Laufe der Jahre immer tiefer wandert. Etwa im Alter von 23—25 Jahren befindet sich der E.A. an der Schmelzzementgrenze.

Zwischen Epithel und Alveolarknochen befindet sich Bindegewebe, das in 2 Schichten zerfällt, das supraalveoläre und das subepitheliale Bindegewebe. Während die Fasern des supraalveolären Bindegewebes straff funktionell orientiert sind, ist das subepitheliale Bindegewebe nur locker gebaut. Das supraalveoläre Bindegewebe wurde früher als ligamentum circulare bezeichnet. Diesen Begriff hat man fallen lassen, nachdem sich durch neuere Untersuchungen gezeigt hat, daß es nach Zerstörung des Ligamentum circulare zu Neubildung kommt, die hauptsächlich durch Bindegewebe des Periodontalraums gebildet wird und die Funktion des Ligamentum circulare wieder übernimmt. Der Alveolarknochen besteht aus Schalenknochen, der aus Faserknochen entstanden ist (Weidenreich). Der freie Rand der Alveole wird als limbus alveolaris bezeichnet.

Untersuchungsmaterial.

Zur Untersuchung gelangten 9 menschliche Ober- bzw. Unterkiefer, die der Leiche entnommen wurden. Alle Kiefer trugen Brücken, bei denen insgesamt 33 Zähne mit Vollkronen aus Gold oder unechtem Metall überkront waren. Das Alter der Leichen liegt zwischen 30—59 Jahren. Die Zahngattung der 33 untersuchten Zähne verteilt sich folgendermaßen:

4 mittlere Schneidezähne,
6 seitliche Schneidezähne,
10 Eckzähne,
4 erste Prämolaren,
6 zweite Prämolaren,
3 zweite Molaren.

Die Kiefer wurden im Ganzen der Leiche entnommen, photographiert und Abdrücke gemacht, um auch nach der Verarbeitung funktionelle Dinge studieren zu können. Von jedem Zahn wurde außerdem ein Röntgenbild angefertigt. Danach wurden die Kiefer in 10 %iger Formalinlösung fixiert. Nach Entfernung der Brücken wurde dann mit 5 %iger Salpetersäure entkalkt und in 5 %iger Natriumsulfatlösung neutralisiert. Nach gründlicher Wässerung wurden Serienschnitte teils nach der Gefriermethode teils durch Zelloidineinbettung hergestellt. Die Präparate wurden mit Hämatoxylin-Eosin gefärbt.

Es war nicht festzustellen, wie lange die Brücken getragen wurden. Nur in 2 Fällen sah man auf dem Röntgenbild noch nicht mit Knochen angefüllte Zahnfächer. Daraus konnte geschlossen werden, daß die Brücken noch nicht lange getragen wurden.

Zum Schluß wurden noch kurz 4 Hundezähne untersucht, die mit Kronenringen versehen waren.

Fall I. Der 41-jährige Händler trug im Oberkiefer eine Brücke, die von 3+ bis +7 reichte. 1+ und +3 waren ebenfalls als Brückenpfeiler herangezogen. Alle 4 Brückenpfeiler waren mit Vollkronen versehen. Die Brücke war aus unedlem, nicht mundbeständigem Material angefertigt.

$\frac{87\ 43\ 1+\ 3\ \ 7}{54321-12345}$ Tiefer Scherenbiß.

3+

Das Röntgenbild von 3+ zeigt uns einen mesial und distal überstehenden Kronenring. Der Eingang zum Periodontalraum ist auf beiden Seiten etwas verbreitert. Mesial von 3+ erkennt man ein noch nicht mit Knochen angefülltes Zahnfach.

Das mikroskopische Bild von 3+ zeigt folgenden Befund: Der E.A. (Epithelansatz) liegt labial und palatinal etwas unterhalb der Schmelz-Zementgrenze. Der Limbus alveolaris steht entsprechend auf beiden Seiten etwas tiefer.

Die labiale Tasche ist flach, das Taschenepithel entzündlich gewuchert. Im subepithelialen Bindegewebe sieht man eine mäßige Rundzellinfiltration, die nur in vereinzelten Strängen herunterreicht in das supraalveoläre Bindegewebe. Der Alveolarknochen und das Zement weisen auf der labialen Seite Resorptionserscheinungen auf. Der Periodontalraum ist auf der labialen Seite am Eingang etwas verbreitert, sonst normal. Entsprechend dem Hartsubstanzabbau auf der labialen Seite sieht man auf der palatinalen Seite Zementanbau.

Die palatinale Tasche ist breit, ihr Boden verläuft fast senkrecht zum E. A. Das Taschenepithel ist stark entzündlich gewuchert und an einigen Stellen verlorengegangen. Das subepitheliale Bindegewebe weist eine starke Rundzellinfiltration auf. Die Kuppe des Alveolarknochens ist resorbiert.

1+

Im Röntgenbild von 1+ sieht man einen mesial abstehenden Kronenring. Der Knochen weist starken Höhenschwund bis zur Mitte der Wurzel auf. Der Eingang zum Periodontalraum ist mesial wenig trichterförmig erweitert. Auch in diesem Röntgenbild erkennt man ein noch nicht mit Knochen angefülltes Zahnfach, das von +1 herrührt.

Das mikroskopische Bild von 1+ zeigt folgenden Befund: Der E.A. befindet sich auf beiden Seiten unterhalb der Schmelzzementgrenze. Der limbus alveolaris liegt an

der Grenze zwischen marginalem und mittlerem Drittel der Wurzel.

Die Form der labialen Zahnfleischtasche ist normal. Das Taschenepithel ist etwas entzündlich gewuchert. Das subepitheliale Bindegewebe weist eine leichte Rundzellinfiltration auf. Die Kuppe des Alveolarfortsatzes ist stark resorbiert. Auch im Zement sieht man gleich unterhalb des E.A. Resorptionslakunen. Auf der palatinalen Seite erkennt man Knochen- und Zementanbau. Diese Erscheinungen weisen darauf hin, daß der Zahn im Scherenbiß gestanden hat. Der labiale Knochen ist fast vollständig unter der Einwirkung einer Zahnfleischfistel, die von einem Seitenkanal ausgeht, geschwunden.

Die palatinale Tasche ist etwas breiter als die labiale. Das Taschenepithel und der E.A. sind entzündlich gewuchert. An der Stelle, an der sich der Kronenring befand, erkennt man eine oberflächliche Epithelläsion. Im subepithelialen Bindegewebe findet sich eine Rundzellanhäufung, die vereinzelt noch im supraalveolären Bindegewebe nachweisbar ist. Der Alveolarknochen zeigt an seiner Kuppe Resorptionserscheinungen.

+3

Bei +3 liegt der Kronenring gut an, soweit sich das aus dem vorliegenden Röntgenbild beurteilen läßt. Der Knochen weist starken Höhenschwund bis zur Wurzelmitte auf. Im Funktionsbereich zeigt der Knochen gute Bälkchenzeichnung, außerhalb des Funktionsbereiches ist der Knochen atrophisch. Der Schatten des Periodontalraums ist wenig verbreitert.

Mikroskopischer Befund von +3: Der E.A. liegt oberhalb der Schmelz-Zementgrenze und endet labial an dieser, während palatinal der E.A. noch ein Stück über das Zement gewuchert ist (Abb. 2). Der limbus alveolaris steht labial tiefer als palatinal.

Die labiale Zahnfleischtasche ist etwas tiefer als die palatinale. Das Taschenepithel ist entzündlich gewuchert und an einer Stelle unter der Wirkung des Kronenringes oberflächlich lädiert. Das subepitheliale Bindegewebe zeigt geringe Rundzellinfiltration. Der limbus alveolaris steht an der Grenze zwischen marginalem und mittlerem Drittel der Wurzel, also verhältnismäßig tief. Der Periodontalraum ist auf der labialen Seite breit, auf der palatinalen schmal. In der Gegend der Wurzelspitze fällt auf der palatinalen Seite Zement- und Knochenanbau auf.

Das palatinale Mundepithel ist verhornt und weist besonders am Uebergang zum Taschenepithel tiefe Zapfen-

bildung auf. Die palatinale Zahnfleischtasche ist klein, das Taschenepithel und der E.A. sind etwas entzündlich gewuchert. Der E.A. fällt durch seine Länge auf; etwa $^1/_3$ liegt im Bereich des Zements (Abb. 2). Im subepithelialen Gewebe sieht man starke Hyperämie und Rundzellinfiltration. Auch die Gewebsspalten des supraalveolären Bindegewebes sind mit Rundzellen angefüllt. Die Kuppe des Alveolarknochens weist Resorptionserscheinungen auf.

+7

Bei der Betrachtung des Röntgenbildes von +7 fällt auf, daß der Kronenring besonders distal absteht. Der Alveolarknochen weist starken Höhenschwund auf, so daß die Bifurkationsstelle der Wurzel frei von Knochen ist.

Mikroskopischer Befund: Der E.A. liegt in der Mitte der Wurzel. Der limbus alveolaris befindet sich mesial und distal in der Höhe der Bifurkation. Es fällt besonders die starke Zementhypertrophie auf.

Das Taschenepithel der mesialen Tasche ist stark atypisch gewuchert und weist zum Teil schon geschwürigen Zerfall auf. Am Uebergang vom Mund- zum Taschenepithel erkennt man einen Epitheleinschnitt, der vom Kronenring herrührt. Im subepithelialen Bindegewebe sieht man eine starke Rundzellinfiltration, die bis hinab in das supraalveoläre Bindegewebe reicht. Der Alveolarknochen ist stark resorbiert. Die Knochenmarksräume sind eröffnet und mit Fasermark angefüllt. Der Periodontalraum ist etwas verbreitert. Die distale Tasche ist sehr tief; auch hier ist das Taschenepithel erheblich gewuchert und an der Oberfläche zum Teil geschwürig zerfallen. Das subepitheliale Bindegewebe ist im Taschenbereich von Rundzellen ersetzt, deren Ausläufer bis hinab in das supraalveoläre Bindegewebe reichen. Der Alveolarknochen ist hier fast völlig verlorengegangen.

Faßt man die Befunde an den 4 Vollkronen tragenden Zähnen des Falles I zusammen, so kann man sagen, daß an den Zähnen, an denen die Ringe gut anlagen, nur geringe Schädigungen des marginalen Gewebes festzustellen waren. Die in den Röntgenbildern deutlich erkennbaren Zahnfächer, die noch nicht mit Knochen angefüllt sind, weisen darauf hin, daß die Brücke nicht lange getragen wurde. An den Zähnen, an denen die Ringe nicht gut anlagen, waren schwere Schäden feststellbar.

An den Zahnfleischtaschen aller untersuchten Zähne waren Entzündungserscheinungen sichtbar. Häupl bezeich-

net dieses Krankheitsbild als marginale Paradentitis. Im Vordergrund steht die kleinzellige Infiltration des subepithelialen und supraalveolären Bindegewebes und die entzündliche Wucherung des Taschenepithels. Durch Fernwirkung der Zahnfleischentzündung kommt es zu Gefäßerweiterung und Drucksteigerung im Knochen und dadurch bedingt zu Knochenabbau (Köllicker-Pommersche Lehre). Besonders ungünstig wirkte sich der Knochenabbau am rechten Schneidezahn aus, bei dem der labiale Alveolarknochen außerdem noch durch eine Fistel, die von einem Seitenkanal der Wurzel ausging, fast völlig geschwunden war. Im mikroskopischen Bild sieht man nur noch 2 Knochenspangen. Bedenkt man noch, daß der mittlere Schneidezahn durch den Scherenbiß ständig in der Richtung nach labial belastet wird, so werden die besonders ungünstigen Funktionsverhältnisse dieses Zahnes verständlich. Auch auf die Form der Zahnfleischtasche wirkt der schlecht anliegende Kronenring ein. Die weit abstehenden Kronenringe verursachen eine Wunde, die dann später ausheilt und mit Epithel überwächst. Es entsteht so die typische Form der breiten Zahnfleischtasche mit senkrecht verlaufendem Boden. Die zu tief reichenden Kronenringe verursachen ebenfalls eine Wunde im Zahnfleisch, die dann von Epithel überwachsen wird. Im mikroskopischen Bild sieht man dann einen scharfen Einschnitt in das Epithel. Greve (Breslau) zeigte diese Formveränderungen der Zahnfleischtaschen an Tierversuchen in seiner 1926 veröffentlichten Arbeit.

In Bezug auf den Epithelansatz interessiert an diesem Fall des 41-jährigen Mannes, daß bei 3 der E.A. noch am Schmelz liegt.

Fall II. Die 44-jährige Frau trug 3 Brücken im Oberkiefer. Eine Frontzahnbrücke, die von 1 bis 3 reichte. 1 und 2 trugen Ringstiftzähne, 3 war mit einer Vollkrone versehen und wurde untersucht. Auf der linken Oberkieferseite befand sich eine Brücke, die von 4 bis 7 reichte. Beide Endstützpfeiler der Brücke waren mit Vollkronen versehen und wurden untersucht. Die Brücke der rechten Oberkieferseite reichte von 5 bis 7. Auch hier wurden beide Endstützpfeiler, die mit Vollkronen ver-

sehen waren, untersucht. Während die Frontzahnbrücke aus Gold hergestellt war, bestanden die beiden Seitenzahnbrücken aus unedlem Material.

$\frac{7\ 5\ 321+\ 234\ \ 7}{54321-12345}$ Scherenbiß.

$\frac{+3}{3}$

Das Röntgenbild von zeigt einen gut anliegenden Kronenring und auf der mesialen Seite geringen Höhenschwund des Alveolarknochens. Der Eingang in den Periodontalraum ist etwas verbreitert.

Im mikroskopischen Bild liegt der E.A. labial und palatinal etwas unterhalb der Schmelz-Zementgrenze. Der limbus alveolaris befindet sich labial am Ende des marginalen Drittels der Wurzel, palatinal etwa in der Mitte des marginalen Drittels.

Das Epithel der labialen Tasche ist stark von Rundzellen infiltriert und an einigen Stellen schon völlig verlorengegangen. Das subepitheliale und supraalveoläre Bindegewebe zeigen auch eine starke Durchsetzung mit Rundzellen. An der Kuppe des Alveolarfortsatzes erkennt man Resorptionslakunen. Der Periodontalraum ist schmal, und der labiale Knochen nur sehr schwach. In der Gegend der Wurzelspitze ist der Alveolarknochen auf der labialen Seite unter der Einwirkung eines Wurzelspitzengranuloms völlig geschwunden. Auf der palatinalen Seite des Periodontalraums erkennt man Knochenanbau.

Die palatinale Tasche ist breit, ihr Boden verläuft fast senkrecht zum Zahn. Am Uebergang vom Mundepithel zum Taschenepithel sieht man in einigen Präparaten einen scharfen Einschnitt in das Epithel, der von dem zu tiefreichenden Kronenring herrührt. Das Taschenepithel ist ödematös geschwollen und stark von Rundzellen infiltriert, zum Teil sogar völlig verlorengegangen. Der E.A. ist in den mesial liegenden Serienschnitten noch breit und gut erhalten, während er in den anderen Schnitten unter Einwirkung der starken Entzündung völlig verlorengegangen ist. Das subepitheliale Bindegewebe ist von Rundzellen durchsetzt, es sind nur noch einzelne Bindegewebsstränge nachweisbar. Auch auf der palatinalen Seite weist die Kuppe des Alveolarknochens Resorptionserscheinungen auf.

$\frac{+4}{4}$

Das Röntgenbild zeigt, daß der Kronenring nicht gut anliegt. Der Alveolarknochen weist Höhenschwund auf, und der Periodontalschatten ist etwas verbreitert.

Das mikroskopische Präparat (Abb. 3) ein mesiodistaler Schnitt, zeigt folgenden Befund: Der E.A. liegt mesial am Ende des marginalen Drittels der Wurzel, distal sogar am Anfang des mittleren Drittels. Der limbus alveolaris befindet sich auf beiden Seiten am Anfang des mittleren Drittels der Wurzel.

Die mesiale Zahnfleischtasche ist sehr breit und hat einen fast horizontal verlaufenden Boden. Das Taschenepithel ist stark entzündlich verändert, an einigen Stellen sogar schon geschwürig zerfallen. Der E.A. ist durch die Präparation vom Zement abgelöst. Das subepitheliale Bindegewebe ist stark von Rundzellen infiltriert. Das supraalveoläre Bindegewebe liegt straff über dem Knochen und ist nur in der Gegend des Ansatzes an den Zahn von Rundzellen durchbrochen. Die Kuppe des Alveolarknochens ist stark resorbiert, die Markräume sind eröffnet und mit Fasermark angefüllt. Der Periodontalraum ist auf der mesialen Seite verbreitert und von Rundzellen durchsetzt. Im Zement erkennt man auf der mesialen Seite einige Resorptionslakunen. An der Wurzelspitze fällt auf der distalen Seite die Hypertrophie des Zementes auf. Der distale Periodontalraum ist nur am Eingang verbreitert und von Rundzellen durchsetzt. Das distale Taschenepithel und Mundepithel ist völlig geschwürig zerfallen. Die distale Tasche ist sehr tief. Das subepitheliale und supraalveoläre Bindegewebe ist von einer starken Rundzellinfiltration durchsetzt. Der Alveolarknochen ist resorbiert, und das Fettmark der eröffneten Knochenmarkräume ist von Fasermark ersetzt.

$+7$

Im Röntgenbild von -7 sieht man stark abstehende Kronenränder. Der Knochen weist mesial und distal Höhenschwund auf. Der Eingang zum Periodontalraum ist mesial etwas verbreitert.

Mikroskopischer Befund: Der E.A. liegt mesial unterhalb der Schmelz-Zementgrenze, distal am Ende des marginalen Drittels der Wurzel. Der limbus alveolaris befindet sich auf beiden Seiten am Anfang des mittleren Drittels der Wurzel.

Die mesiale Tasche ist breit, ihr Boden verläuft horizontal. Das Taschenepithel ist völlig geschwürig zerfallen, der E.A. nur noch andeutungsweise erhalten. Das subepitheliale Bindegewebe weist eine starke Rundzellinfiltration auf, die bis in das supraalveoläre Bindegewebe hinabreicht. Die Kuppe des Alveolarknochens zeigt sehr starke Resorptionserscheinungen. Die Knochenmarksräume sind zum Teil eröffnet und mit Fasermark angefüllt.

Der Periodontalraum ist schmal, und das Zement weist auf der mesialen Seite starke Hypertrophie auf. In der Gegend der Wurzelspitze ist der Periodontalraum etwas verbreitert.

Auch die distale Tasche (Abb. 4) ist breit und stark entzündlich verändert. Das Taschenepithel ist atrophisch und zum Teil von Rundzellen durchsetzt. In der Tasche befindet sich Zahnstein. Das subepitheliale und supraalveoläre Bindegewebe ist von einer sehr starken Rundzellinfiltration durchsetzt. Auch hier ist der Aleveolarknochen stark resorbiert.

5+

Im Röntgenbild von 5+ sieht man, daß der Kronenring besonders mesial absteht. Der Alveolarknochen weist Höhenschwund auf. Der Schatten des Periodontalraums ist mesial verbreitert. An der Wurzelspitze erkennt man eine Aufhellung.

Der E.A. liegt im mikroskopischen Bild am mittleren Drittel der Wurzel. Der limbus alveolaris befindet sich auf beiden Seiten am mittleren Drittel der Wurzel.

Die mesiale Tasche ist tief, das Taschenepithel geschwürig zerfallen. Das subepitheliale Bindegewebe weist eine starke Rundzellinfiltration auf, die in vereinzelten Strängen auch in das supraalveoläre Bindegewebe herabreicht. Die Kuppe des Alveolarknochens ist sehr stark resorbiert, einzelne Knocheninseln sind völlig vom Knochen abgelöst. Der Periodontalraum ist stark verbreitert und die eröffneten Knochenmarksräume sind mit Fasermark angefüllt.

Die distale Tasche ist breit, das Taschenepithel ist entzündlich gewuchert und von Rundzellen durchsetzt. Das subepitheliale Bindegewebe ist stark von Rundzellen infiltriert. Der Alveolarknochen weist Resorption auf.

7+

Das Röntgenbild von 7+ zeigt, daß der Kronenring mesial und distal absteht. Der Knochen weist Höhenschwund auf, und der Eingang zum mesialen Periodontalraum ist verbreitert.

Im mikroskopischen Bild von 7+ findet man eine starke marginale Entzündung. Der E.A. liegt auf beiden Seiten etwas unterhalb der Schmelz-Zementgrenze. Der limbus alveolaris befindet sich mesial und distal am Ende des marginalen Drittels der Wurzel.

Die mesiale Tasche ist breit, das Taschenepithel stark atypisch gewuchert. Am Boden der Zahnfleischtasche befindet sich etwas Zahnstein. Im subepithelialen Gewebe

sieht man eine erhebliche Rundzellinfiltration, die auch in geringem Maße auf das supraalveoläre Bindegewebe übergegriffen hat. Die Kuppe des Alveolarknochens ist resorbiert, einzelne eröffnete Knochenmarksräume weisen Fasermark auf. Der Periodontalraum ist schmal, man erkennt Knochen- und Zementanbau. Am Uebergang vom Mundepithel zum Epithel der distalen Tasche hat der Kronenring tief in das Zahnfleisch eingeschnitten. Die distale Zahnfleischtasche (Abb. 5) ist breit, das Taschenepithel stark atypisch gewuchert. Auch in der distalen Tasche befindet sich Zahnstein. Das subepitheliale Bindegewebe ist im Taschenbereich von einer sehr dichten Rundzellinfiltration durchsetzt, die auch in einzelnen Strängen in das supraalveoläre Bindegewebe hinabreicht. Bei der Betrachtung der distalen Tasche fällt besonders die scharfe Abgrenzung der entzündlichen Zone vom gesunden Bindegewebe auf.

Wenn man die Befunde der 5 überkronten Zähne des Falles II kurz zusammenfaßt, so kann man sagen, daß an allen Zähnen das marginale Gewebe geschädigt war. Besonders stark waren die Schädigungen an den beiden 2. Molaren. Hier wurde durch die schlecht anliegenden Kronenringe die Zahnsteinansammlung in den Taschen, und beim rechten oberen 2. Molaren durch den tiefen Einschnitt des Kronenringes in das Zahnfleisch die starke marginale Entzündung verursacht.

Fall III. 51-jähriger Mann. Lues.

$$\begin{matrix} 8765\ 321{+}1\quad 5\ 7 \\ 8\ \ 54321{-}12345\ 78 \end{matrix}$$ Scherenbiß.

4+ war als Anhänger an die Vollkrone auf 5 angefertigt worden. Außerdem trug der Patient eine Brücke, die von 2+ bis +5 reichte. Beide Endstützpfeiler waren mit Vollkronen versehen. 1 und 1 waren als Stützpfeiler mit herangezogen. Die Brücken waren aus Gold hergestellt. Es wurden die 3 mit Vollkronen versehenen Zähne 5+, 2+ und +5 untersucht.

$\overset{5+}{}$

Im Röntgenbild von 5 (Abb. 6a) sieht man einen distal stark überstehenden Kronenring. Der Alveolarknochen weist Höhenschwund auf. Distal ist der Eingang zum Periodontium durch Höhen- und Seitenschwund stark

trichterförmig erweitert. Zwischen 5 - und 6 - fehlt der Kontaktpunkt.

Mikroskopischer Befund (Abb. 6): Der E.A. befindet sich in den buccal liegenden Serienschnitten unterhalb der Schmelzzementgrenze, in den zentralen Schnitten am mittleren Drittel der Wurzel. Distal liegt der E.A. etwas tiefer als mesial. Der limbus alveolaris liegt mesial am Uebergang vom marginalen zum mittleren Drittel der Wurzel, distal fast am Ende des mittleren Drittels.

Die mesiale Tasche ist in den buccal gelegenen Schnitten sehr breit und weist völlig geschwürig zerfallenes Taschenepithel auf. In den zentralen Schnitten ist die Tasche nicht mehr so breit und das Taschenepithel gut erhalten. Das subepitheliale Bindegewebe ist von Rundzellen völlig ersetzt. Das supraalveoläre Bindegewebe weist straffe, horizontal verlaufende Fasern auf und ist von einigen Rundzellen durchsetzt. Die Kuppe des Alveolarknochens ist resorbiert und der Eingang zum Periodontalraum etwas verbreitert. Die distale Tasche ist tiefer als die mesiale, das Taschenepithel ist hier völlig geschwürig zerfallen. Nur in den zentralen Schnitten ist das Epithel noch in ganz dünner Schicht erhalten. In der Tasche selbst befindet sich Zahnstein. Das subepitheliale und supraalveoläre Bindegewebe ist von Rundzellen durchsetzt. Der Alveolarknochen ist stark resorbiert, die eröffneten Knochenmarksräume sind mit Fasermark angefüllt.

2 |

Im Röntgenbild von 2+ sieht man einen mesial und distal stark überstehenden Kronenring. Die Kuppe des Alveolarknochens zeigt starken Höhenschwund. Der Periodontalraum ist am Eingang auf beiden Seiten verbreitert.

Mikroskopischer Befund: Der E.A. liegt unterhalb der Schmelzzementgrenze. Der limbus alveolaris befindet sich auf beiden Seiten am marginalen Drittel der Wurzel.

Die labiale Tasche ist tief, das Taschenepithel ist geschwürig zerfallen. Das subepitheliale Bindegewebe ist von Rundzellen infiltriert. Auch im supraalveolären Bindegewebe sieht man Rundzellen, die zu einzelnen Zügen angeordnet sind. Die Kuppe des Alveolarknochens ist resorbiert, so daß es zur Abtrennung einer Knocheninsel gekommen ist. Am Zement erkennt man auf der labialen Seite Resorptionserscheinungen, die jedoch durch neuangebautes Zement ausgeglichen sind. Der Alveolarknochen weist labial und palatinal Knochenanbau auf.

Die palatinale Tasche ist breit, das Taschenepithel ist atypisch gewuchert. Das subepitheliale Bindegewebe

ist stark von Rundzellen infiltriert, man erkennt nur noch einzelne Bindegewebszüge. Die Kuppe des Alveolarfortsatzes zeigt Resorptionserscheinungen im neuangebauten Knochen.

$\frac{+5}{-5}$

Die Röntgenaufnahme von zeigt, daß der Kronenring mesial und distal etwas absteht. Der Alveolarknochen weist Höhen- und Seitenschwund auf, der Eingang zum Periodontalraum ist trichterförmig erweitert.

Mikroskopischer Befund: Der E.A. befindet sich in den buccal gelegenen Schnitten auf beiden Seiten unterhalb der Schmelzzementgrenze. In den Serienschnitten aus der Mitte liegt er schon unterhalb der Mitte der Wurzel, und in den palatinal gelegenen Schnitten hat die Wurzel schon allen Kontakt mit dem Epithel verloren.

Die mesiale Tasche ist tief, das Taschenepithel ist stark atypisch gewuchert und von einer kräftigen Rundzellinfiltration durchsetzt. Auch im subepithelialen und supraalveolären Bindegewebe erkennt man eine starke Rundzellinfiltration. In der Zahnfleischtasche befindet sich Zahnstein. Der Alveolarknochen weist starke Resorption auf, die Markräume sind eröffnet und mit Fasermark angefüllt. Der Periodontalraum ist breit, an der Wurzelspitze erkennt man Knochen- und Zementanbau. Die distale Tasche ist sehr tief, das Taschenepithel ist entzündlich gewuchert und im Zerfall begriffen. Eine dünne Schicht Taschenepithel ist in der Tiefe der Tasche durch die Präparation abgelöst. Das subepitheliale und supraalveoläre Bindegewebe ist stark mit Rundzellen durchsetzt. Der Alveolarknochen zeigt sehr starke Resorption. Der Epithelansatz der distalen Tasche weist gleich unterhalb der Abrißstelle der dünnen Epithelschicht eine Unterbrechung durch straffes Bindegewebe auf. Die Entstehung dieser Epithellücke erklärt sich folgendermaßen: Die Tiefenwucherung des Epithels ist nur bei geschädigtem Bindegewebe möglich. In diesem Falle war nun der Bindegewebsstrang fest mit dem Zement verbunden, was man noch an einigen Zementsplitterchen erkennen kann, die am Bindegewebe hängen. Das Epithel konnte hier also nicht in die Tiefe wuchern. Es umwucherte also diesen straffen Bindegewebsstrang seitlich und fand darunter wieder entzündlich verändertes Gewebe.

Faßt man die Befunde an den 3 mit Vollkronen versehenen Zähnen des Falles III zusammen, so kann man sagen, daß hier besonders an den beiden 2. Prämolaren

sehr schwere Schädigungen des marginalen Gewebes sichtbar wurden. Wenn es sich auch nicht feststellen läßt, ob die tiefen, entzündlich veränderten Zahnfleischtaschen nicht schon vor der Anfertigung der Kronen bestanden haben, so sind doch bei 5 drei sehr ungünstige Momente zu beachten, die gemeinsam in der Lage sind, diese schweren Veränderungen herbeizuführen. Außer dem abstehenden Kronenring kommen noch 2 funktionell sehr wichtige Punkte hinzu nämlich die Ueberbelastung des Zahnes durch den Anhänger und der fehlende Kontaktpunkt. Durch den fehlenden Kontaktpunkt kann der Zahn dem Kaudruck in der Richtung der Lücke nachgeben, und außerdem ist die Lücke zwischen Krone und benachbartem Zahn eine gute Ablagerungsstelle für Speisereste.

Fall IV. 53-jähriger Mann. Verkehrsunfall.

43 1+12 4 78
65 32 234 prognater Scherenbiß.

1 trug eine Vollkrone, 3 ⌐ und 4 ⊢ waren ebenfalls überkront und mit dem Anhänger 2 versehen. Auf der linken Oberkieferseite waren ⌐1, ⌐2, und +4 überkront. +3 war als Anhänger an +4 ausgebildet.

Im Unterkiefer befand sich eine Brücke, die von 2— bis 2 reichte, die beiden Endstützpfeiler waren mit Vollkronen versehen. 3 und 4 waren als Kronen mit Anhänger ausgebildet. Alle Kronen- und Brückenarbeiten Ober- und Unterkiefers waren aus Gold hergestellt.

1+

Das Röntgenbild von 1⊢ zeigt einen besonders mesial stark abstehenden Kronenring. Der Alveolarknochen weist Höhenschwund auf, und der ganze Periodontalraum ist etwas verbreitert.

Im mikroskopischen Bild von 1⊢ kann man folgenden Befund erheben: Der E.A. liegt labial direkt unterhalb der Schmelzzementgrenze, palatinal etwa in der Mitte des marginalen Wurzeldrittels. Der limbus alveolaris befindet sich auf beiden Seiten entsprechend etwas tiefer.

Die labiale Tasche ist etwas verbreitert und hat einen fast senkrecht verlaufenden Boden. Das Taschenepithel ist entzündlich gewuchert und zum großen Teil von Rundzellen durchsetzt. Das Zement weist gleich unterhalb des E. A. einen Defekt auf, in den das stark mit Rundzellen durchsetzte Bindegewebe hineingewuchert ist. Das Zement

ist ein kurzes Stück über den Schmelz gewachsen. An der Kuppe des Alveolarknochens erkennt man starke Resorption, zwei Knocheninseln sind völlig vom Verband des Knochens abgelöst. Der Periodontalraum ist auf der labialen Seite breit, an der Wurzelspitze ist etwas vermehrt Zement angebaut. Auf der palatinalen Seite erkennt man entsprechend dem funktionell bedingten Knochen- und Zementabbau auf der labialen Seite Knochenanbau. Der Eingang zum palatinalen Periodontalraum ist etwas verbreitert.

Das palatinale Mundepithel ist verhornt. Die Zahnfleischtasche ist breit und muldenförmig. Das Taschenepithel ist atypisch gewuchert, und das subepitheliale Bindegewebe weist eine starke Rundzellinfiltration auf. Auch das supraalveoläre Bindegewebe läßt einzelne Stränge von Rundzellen erkennen. Der Alveolarknochen ist an seiner Kuppe resorbiert.

4+ und 3+

Das Röntgenbild von 3 und 4 zeigt, daß die Ringe der beiden Kronen stark abstehen. Der mesiale Eingang zum Periodontalraum von 3 ist etwas verbreitert. Der Alveolarknochen weist distal von 4 Höhen und Seitenschwund auf.

Mikroskopischer Befund: Der E. A. liegt bei 3 an der Mitte des coronalen Drittels der Wurzel, bei 4 ist er noch etwas weiter auf die Wurzel heraufgerückt. Der limbus alveolaris befindet sich etwas unterhalb des E. A., bei 4+ liegt er distal am Anfang des apicalen Drittels der Wurzel.

Das Mundepithel ist verhornt und zeigt starke Zapfenbildung des Epithels. Die mesiale Tasche von 3 ist tief, das Taschenepithel ist atypisch gewuchert und fast völlig von Rundzellen durchsetzt. Das subepitheliale und supraalveoläre Bindegewebe ist mit Rundzellen infiltriert. Die Kuppe des Alveolarknochens ist muldenförmig resorbiert. Der Periodontalraum ist am Eingang etwas verbreitert, die eröffneten Knochenmarksräume sind mit Fasermark angefüllt. Der Alveolarknochen zeigt auf der mesialen Seite des Periodontalraums Resorptionserscheinungen, auf der distalen Seite sieht man Knochenanbau. Die Interdentalpapille zwischen 3 und 4 (Abb. 7) zeigt erhebliche entzündliche Veränderungen. Das Epithel ist stark entzündlich gewuchert und mit Rundzellen durchsetzt. Das subepitheliale Bindegewebe ist völlig von Rundzellen durchsetzt, im supraalveolären Bindegewebe erkennt man nur noch einzelne Bindegewebsstränge. Der Alveolarknochen der Interdentalpapille weist starke Resorption auf, die eröffneten Knochenmarksräume sind mit Fasermark

angefüllt. In den beiden Zahnfleischtaschen von 3 - und 4 - befindet sich Zahnstein.

Die mesiale Tasche von 4 ist sehr breit und tief. Das Taschenepithel ist wie das Epithel der Interdentalpapille stark atypisch gewuchert und mit Rundzellen durchsetzt. Der Periodontalraum von 4 ist breit, die eröffneten Knochenmarkräume sind mit Fasermark angefüllt. Auf der distalen Seite ist der Eingang zum Periodontalraum stark verbreitert. Am Zement erkennt man Resorptionslakunen.

Die distale Tasche ist sehr breit und hat einen fast senkrecht verlaufenden Boden. Das Taschenepithel ist stark entzündlich gewuchert, unterhalb des E.A. weist das Zement einen Resorptionsdefekt auf. Das subepitheliale Gewebe ist stark von Rundzellen infiltriert, und der Alveolarknochen weist an seiner Kuppe starke Resorptionserscheinungen auf.

+1

Aus dem Röntgenbild von +1 ersieht man, daß der Kronenring mesial und distal absteht und der Alveolarknochen auf beiden Seiten Höhen- und geringen Seitenschwund aufweist. Der Periodontalraum ist etwas verbreitert, besonders am Eingang.

Im mikroskopischen Bild von +1 befindet sich der E.A. labial an der Schmelzzementgrenze, palatinal etwas tiefer. Der limbus alveolaris befindet sich auf beiden Seiten etwas unterhalb des E.A.

Das labiale Mundepithel ist verhornt und besonders am Uebergang zum Taschenepithel entzündlich gewuchert. Das Taschenepithel der labialen Tasche ist atypisch gewuchert und im Zerfall begriffen. An der Stelle, an der der Ring mit dem Epithel in Berührung war, erkennt man eine oberflächliche Epithelläsion. Das subepitheliale Bindegewebe ist von einer starken Rundzellinfiltration durchsetzt, deren Ausläufer auch in den Gewebsspalten des supraalveolären Bindegewebes nachweisbar sind. Die Kuppe des Alveolarknochens sieht unter der Wirkung der Resorption gezackt aus. Der Periodontalraum ist normal, an der Wurzelspitze fällt etwas vermehrter Zementanbau auf. Die palatinale Tasche ist etwas breiter und tiefer als die labiale. Das Taschenepithel zeigt starke atypische Wucherung und wird an einer Stelle des Taschenbodens von Rundzellen durchsetzt. Im subepithelialen Bindegewebe erkennt man Rundzellen, die noch in vereinzelten Zügen in dem supraalveolären Bindegewebe sichtbar sind. Der Alveolarknochen ist an der Kuppe stark resorbiert.

+2

Die Röntgenaufnahme von +2 zeigt den distal abstehenden Kronenring. Mesial und distal sieht man am Knochen Höhenschwund. Der distale Periodontalraum ist stark verbreitert.

Im mikroskopischen Bild befindet sich der E.A. labial an der Schmelzzementgrenze, palatinal etwas unterhalb. Der limbus alveolaris befindet sich labial am Anfang, palatinal in der Mitte des marginalen Wurzeldrittels.

Die labiale Tasche ist klein, das Taschenepithel ist atypisch gewuchert und am Boden der Tasche nur in dünner Schicht erhalten. Der Kronenring hat einen Einschnitt in das Epithel der Tasche verursacht. Im Zement sieht man in der Gegend des E.A. einen keilförmigen Defekt, der bis in das Dentin reicht. In diesen Resorptionsdefekt ist der E.A. gewuchert. Die Kuppe des Alveolarfortsatzes zeigt Resorptionserscheinungen . Vom subepithelialen Bindegewebe ziehen einzelne Rundzellstränge bis in das supraalveoläre Bindegewebe.

Der Periodontalraum ist normal, auf der palatinalen Seite fällt etwas vermehrter Zementanbau auf. Die palatinale Tasche ist tief, das Taschenepithel ist stark atypisch gewuchert. Das subepitheliale Bindegewebe ist von Rundzellen durchsetzt, während das supraalveoläre Bindegewebe frei von Rundzellen ist. Die Kuppe des Alveolarknochens ist stark resorbiert.

+4

Im Röntgenbild von +4 sieht man den Kronenring mesial tief hinabreichen und auf beiden Seiten abstehen. Der mesiale Periodontalraum ist am Eingang stark verbreitert. Der Kontaktpunkt zwischen +3 und +2 fehlt.

Im mikroskopischen Bild (Abb. 8) liegt der E.A. mesial am Ende des marginalen Drittels, distal am mittleren Drittel der Wurzel. Der limbus alveolaris befindet sich mesial an der Grenze des marginalen und mittleren Drittels der Wurzel, distal am mittleren Drittel der Wurzel.

Das mesiale Mundepithel ist verhornt und unter der Einwirkung des Anhängers stark atypisch gewuchert. Im subepithelialen Bindegewebe erkennt man eine starke Rundzellinfiltration. Die mesiale Tasche ist breit, das Taschenepithel atypisch gewuchert und zum Teil geschwürig zerfallen. In der starken subepithelialen Rundzellanhäufung erkennt man in der Gegend des Taschenbodens noch Reste des atypisch gewucherten Epithels. Die supraalveolären Bindegewebsfasern haben horizontalen Verlauf, die Gewebslücken sind von Rundzellen durchsetzt. Der Eingang zum Periodontalraum ist durch Knochenresorption

verbreitert. Einige Knochenmarksräume sind eröffnet und mit Fasermark angefüllt. Unterhalb des verbreiterten Eingangs zum Periodontalraum erkennt man neu angebauten Knochen. Die distale Tasche ist nicht so breit wie die mesiale aber tiefer. Das verhornte Mundepithel zeigt an seinem Uebergang in das Taschenepithel verstärkte Zapfenbildung. Das Taschenepithel ist zum größten Teil geschwürig zerfallen, die Reste des atypisch gewucherten Epithels sind mit Rundzellen infiltriert. Unterhalb des E.A. setzt ein kräftiger Bindegewebsstrang an das Zement an, der durch das stark mit Rundzellen infiltrierte subepitheliale Bindegewebe zieht. Unter diesem Bindegewebsstrang sieht man die Rundzellen auch in das supraalveoläre Bindegewebe eindringen. An der Kuppe des Alveolarknochens erkennt man Resorptionserscheinungen und zum Teil auch neuangebauten Knochen.

Faßt man die Befunde an den 6 überkronten Zähnen des Oberkiefers des Falles IV zusammen, so kann man sagen, daß an den meisten Zähnen das Taschenepithel geschwürig zerfallen war oder im Zerfall begriffen war. Besonders schwer waren die Schädigungen an der Interdentalpapille zwischen den überkronten 3 und 4 . Hier kam es unter der Einwirkung der starken Entzündung des Weichgewebes zu kräftigem Abbau des Knochens. Auch bei 4, der mit einem Anhänger versehen war und keinen guten Kontaktpunkt hatte, fällt die starke Knochenresorption auf. An zwei Zahnfleischtaschen verursachte der zu tief reichende Kronenring eine Verletzung des Taschenepithels.

Unterkiefer

2— und 3—

Im Röntgenbild sieht man, daß die Kronenringe von 2— und 3— gut anliegen. Die Knochenstruktur ist mesial von 2— verwaschen. Der Eingang zum mesialen Periodontalraum von 2— ist verbreitert. Die Wurzel von 2— ist sehr kurz, an der mesialen Seite der Wurzelspitze erkennt man einen halbmondförmigen Resorptionsdefekt. Der Alveolarknochen im Interdentalraum weist Höhenschwund und auch Seitenschwund auf, so daß der Eingang zum mesialen Periodontalraum von 3 — stark verbreitert ist. Der gesamte Periodontalschatten von 3 ist etwas verbreitert, besonders an der Wurzelspitze. Der Anhänger 4— hat eine muldenförmige Resorption des Knochens

distal von 3— verursacht. Der Kontaktpunkt zwischen Anhänger und 5— ist gut.

Im mikroskopischen Bild liegt der E.A. bei 2 und auf der mesialen Seite von 3 am marginalen Wurzeldrittel, auf der distalen Seite unterhalb der Schmelzzementgrenze. Auf der mesialen Seite von 3 befindet sich die Schmelzzementgrenze durch die Schnittführung bedingt etwas höher coronalwärts als distal. Der limbus alveolaris liegt bei 2 und auf der mesialen Seite von 3 am Ende des marginalen Wurzeldrittels, distal von 3 am Anfang des marginalen Drittels.

Das Mundepithel ist verhornt und am Uebergang zur mesialen Tasche von 2 etwas gewuchert. Die mesiale Tasche von 2 ist breit, das Epithel ist geschwürig zerfallen. Das subepitheliale Bindegewebe weist eine starke Rundzellinfiltration auf, die auch in einzelnen Strängen im supraalveolären Bindegewebe sichtbar ist. Am Alveolarknochen fallen vereinzelte Resorptionslakunen auf, und die eröffneten Knochenmarksräume sind mit Fasermark angefüllt. Der Periodontalraum von 2 ist auf der mesialen und distalen Seite verbreitert. Die Wurzelspitze zeigt starke Resorption und Zementanbau.

Das Epithel der Interdentalpapille zwischen 2 und 3 ist völlig geschwürig zerfallen. Die straff horizontal verlaufenden Zwischenzahnbandsfasern grenzen den Entzündungsprozeß nach dem Periodontalraum hin ab. Unterhalb des Faserzuges sieht man nur eine geringe Rundzellinfiltration. An der Kuppe des Alveolarknochens erkennt man einzelne Resorptionslakunen, die eröffneten Knochenmarksräume sind mit Fasermark angefüllt. An der distalen Tasche von 3 ist der E.A. gut erhalten und durch die Präparation etwas vom Zement abgelöst. Das Taschenepithel ist oberhalb des E.A. atypisch gewuchert. Das subepitheliale Bindegewebe ist von Rundzellen durchsetzt. Der Periodontalraum ist distal breiter als mesial.

2

Man erkennt im Röntgenbild, daß der Kronenring distal stark absteht. Mesial von 2 ist der Knochen unter Einwirkung des Brückenzwischengliedes stark resorbiert. Distal von —2 weist der Knochen etwas geringeren Höhenschwund auf. Der Periodontalraum ist etwas verbreitert.

Mikroskopischer Befund: Der E.A. liegt auf beiden Seiten am Ende des marginalen Drittels der Wurzel. Der limbus alveolaris befindet sich distal am Anfang, mesial in der Mitte des mittleren Drittels der Wurzel.

Das Mundepithel ist verhornt und entzündlich gewuchert. Die mesiale Tasche ist tief, das Taschenepithel ist nur noch in dünner Schicht erhalten und von Rundzellen durchsetzt. Vor der Tasche weist das Mundepithel einen muldenförmigen geschwürigen Defekt auf, der wahrscheinlich durch das Brückenzwischenglied oder den abstehenden Kronenring verursacht ist. Das subepitheliale Bindegewebe weist eine starke Rundzellinfiltration auf, in der man nur vereinzelte Bindegewebszüge noch erkennt. Die Kuppe des Alveolarknochens ist stark resorbiert, der Periodontalraum ist schmal.

Das Epithel der Interdentalpapille zwischen —2 und —3 ist völlig geschwürig zerfallen. Das subepitheliale und supraalveoläre Bindegewebe ist von einer sehr starken Rundzellinfiltration ersetzt, man erkennt nur noch die Zwischenzahnbandsfasern, die aber auch schon von Rundzellen durchsetzt sind. Der Alveolarknochen weist einige Resorptionslakunen auf, die Knochenmarksräume sind eröffnet und mit Fasermark angefüllt.

—4

Im Röntgenbild von —4 sieht man den Kronenring mesial und distal abstehen. Der Alveolarknochen weist auf beiden Seiten Höhenschwund auf. Der Periodontalraum ist auf beiden Seiten verbreitert. Der Kontaktpunkt der Krone nach —3 hin fehlt.

Mikroskopischer Befund: Der E.A. liegt mesial und distal am Ende des marginalen Drittels der Wurzel. Der limbus alveolaris liegt entsprechend etwas tiefer.

Das Epithel der Interdentalpapille zwischen —3 und —4 ist verhornt und stark entzündlich gewuchert. Am Uebergang des Epithels zum Taschenepithel der mesialen Taschen von —4 befindet sich ein Epitheleinschnitt, der vom Kronenring herrührt. Die mesiale Tasche ist tief, das Taschenepithel ist von Rundzellen durchsetzt. Das subepitheliale und supraalveoläre Bindegewebe weist eine starke Rundzellinfiltration auf. Der Alveolarknochen ist an seiner Kuppe stark resorbiert. Der Eingang zum Periodontalraum ist auf beiden Seiten verbreitert.

Das Epithel der distalen Tasche ist völlig geschwürig zerfallen und nur in der Gegend des E.A. in dünner Schicht erhalten. Das subepitheliale und supraalveoläre Bindegewebe ist völlig von Rundzellen durchsetzt. Die Kuppe des Alveolarknochens ist sehr stark resorbiert, einige Knochenmarksräume sind eröffnet und mit Fasermark angefüllt.

Zusammenfassung der Befunde am Unterkiefer des Falles IV: An allen 4 überkronten Zähnen war das Ta-

schenepithel geschwürig zerfallen, und das Bingegewebe stark mit Rundzellen durchsetzt. Der Alveolarknochen war teils durch direkte Einwirkung, teils durch Fernwirkung der marginalen Entzündung stark resorbiert. Dadurch kam es zu Funktionsstörungen des Zahnes und zu einer Verbreiterung des Periodontalraumes. Bei 4, der mit einer Krone mit Anhänger versehen ist und keinen Kontaktpunkt nach 3 hin hat, fällt der geschwürige Zerfall der Interdentalpapille auf. Auch hier wirkte die Lücke zwischen dem überkronten 4 und 3 als günstige Retentionsstelle für Speisereste.

An allen überkronten Zähnen des Ober- und Unterkiefers des Falles IV fällt die Neigung des Taschenepithels zum geschwürigen Zerfall auf. In diesem Falle liegt wohl eine besonders geringe Widerstandskraft des marginalen Gewebes des Patienten vor.

Fall V. 54-jähriger Mann, Herzmuskelentartung.

$\frac{7654321+12\ \ 5\ 78}{4321-12345\ \ 8}$ Scherenbiß.

Im Oberkiefer befand sich eine Brücke aus Gold, die von +2 bis 5 reichte. Die beiden Endstützpfeiler der Brücke waren mit Vollkronen versehen und wurden untersucht.

Im Röntgenbild von $\overset{+2}{2}$ sieht man einen schlecht anliegenden Kronenring. Der Alveolarknochen weist mesial und besonders distal Höhenschwund auf. Distal von +2 ist der Knochen unter Einwirkung des Brückenzwischengliedes stark resorbiert.

Im mikroskopischen Bild dieses Zahnes erkennt man, daß der E.A. sich labial und palatinal an der Mitte des marginalen Drittels der Wurzel befindet. Der limbus alveolaris befindet sich entsprechend etwas tiefer.

Die labiale Tasche ist schmal, das Taschenepithel ist entzündlich gewuchert und von einigen Rundzellen durchsetzt. Im subepithelialen und supraalveolären Bindegewebe sieht man Rundzellenanhäufungen. Der Eingang zum Periodontalraum ist auf beiden Seiten etwas verbreitert, und der labiale Knochen unter der Funktion des Scherenbißes stark resorbiert. Auf der palatinalen Seite des Periodontalraumes erkennt man Knochen- und Zementanbau. Das Taschenepithel der breiten palatinalen Ta-

sche, das durch Präparation etwas beschädigt ist, ist stark atypisch gewuchert und von Rundzellen durchsetzt. In der Rundzellinfiltration des subepithelialen Bindegewebes erkennt man nur noch einzelne Gewebszüge. Das supraalveoläre Bindegewebe weist einzelne Stränge von Rundzellen auf. Die Kuppe des Alveolarknochens weist Resorptionserscheinungen auf.

+5

Der Kronenring von +5 steht mesial und besonders stark distal vom Zahnstumpf ab, wie das Röntgenbild zeigt. Der Alveolarknochen weist starken Höhenschwund auf, es steht nur noch das apicale Drittel der Wurzel im Knochen.

Im mikroskopischen Bild liegt der E.A. labial und palatinal an der Mitte des marginalen Drittels der Wurzel. Der limbus alveolaris befindet sich labial an der Mitte des marginalen Drittels, palatinal am Uebergang vom marginalen zum mittleren Drittel der Wurzel.

Die labiale Tasche ist tief, das Taschenepithel fast völlig geschwürig zerfallen. Das subepitheliale Bindegewebe weist eine starke Rundzellinfiltration auf. Die Kuppe des Alveolarknochens ist etwas resorbiert, der Periodontalraum ist verbreitert. In der Gegend der Wurzelspitze ist auf der labialen Seite ein Zementsplitter aus der Wurzel herausgerissen und in das Periodontium eingeheilt. Die Knochenmarksräume sind zum Teil eröffnet und mit Fasermark angefüllt.

Die palatinale Tasche ist breiter als die labiale, das atypisch gewucherte Taschenepithel ist von Rundzellen durchsetzt. Im subepithelialen Bindegewebe sieht man auch noch Rundzellen, die die Gewebslücken ausfüllen. Am Uebergang vom Mundepithel zum Taschenepithel sieht man einen durch Präparation bedingten Defekt.

Zusammenfassung: Bei den beiden überkronten Endstützpfeilern der Brücke dieses Kiefers stand die Schädigung des Taschenepithels im Vordergrund, das bei der labialen Tasche von +5 schon völlig geschwürig zerfallen ist, bei den palatinalen Taschen von +5 und +2 im Zerfall begriffen ist.

Fall VI. 59-jähriger Mann. Herzmuskelschwäche. $\frac{765\ \ 21+\ \ 3\ 567}{7\ \ 4321-12345\ 7}$ Scherenbiß.

Im Oberkiefer wurde eine Brücke aus Gold getragen, die von 5+ bis +5 reichte. 5+, 2+, 1+, +3 und +5 waren mit Vollkronen versehen.

5+

Das Röntgenbild zeigt uns, daß der Kronenring von 5 – schlecht anliegt und besonders distal stark absteht. Der Alveolarknochen weist Höhenschwund auf, und der Periodontalschatten ist verbreitert.

Mikroskopischer Befund: Der E.A. liegt auf beiden Seiten am marginalen Drittel der Wurzel. Der limbus alveolaris befindet sich labial am Uebergang des marginalen zum mittleren Drittel der Wurzel, palatinal an der Mitte des marginalen Drittels der Wurzel.

Das labiale Mundepithel ist besonders am Uebergang zum Taschenepithel entzündlich gewuchert. Die labiale Tasche ist schmal, das Taschenepithel ist stark atypisch gewuchert und von Rundzellen durchsetzt. Am Zement erkennt man gleich unterhalb des E.A. eine Resorptionslakune und auf der palatinalen Seite entsprechend Zementanbau. Das subepitheliale und supraalveoläre Bindegewebe sind mit Rundzellen durchsetzt. Auf der labialen Seite ist der Eingang zum Periodontalraum etwas verbreitert, der Knochen weist einige Resorptionslakunen auf. An der Zahnwurzel fällt die kräftige Zementschicht auf.

Die palatinale Tasche (Abb. 9) ist sehr breit, ihr Boden verläuft senkrecht zum E.A. Diese Tasche ist ein markantes Beispiel für die Einwirkung eines zu weit abstehenden Kronenringes. Das Taschenepithel ist entzündlich gewuchert und an einer Stelle von Rundzellen durchbrochen. Das subepitheliale Bindegewebe weist eine starke Rundzellinfiltration auf. Der Knochen des palatinalen Periodontalraums weist Knochenanbau auf.

2+

Das Röntgenbild von 2 – zeigt einen gut anliegenden Kronenring. Der Eingang zum Periodontalraum ist etwas verbreitert. Der Alveolarknochen weist starken Höhenschwund auf.

Mikroskopischer Befund: Der E.A. liegt labial etwas unterhalb der Schmelz-Zementgrenze, palatinal am Schmelz. Der limbus alveolaris steht labial am Uebergang des mittleren zum marginalen Drittel der Wurzel, palatinal an der Mitte des marginalen Drittels.

Die labiale Tasche ist klein und muldenförmig. Das Taschenepithel und das subepitheliale Bindegewebe sind von Rundzellen durchsetzt. Der Alveolarknochen weist Resorptionslakunen auf, die zum Teil mit neuangebautem Knochen ausgefüllt sind. Der Periodontalraum ist auf der labialen Seite etwas verbreitert. An der Wurzelspitze sieht man vermehrten Zementanbau.

Die palatinale Tasche ist breit und hat einen senkrecht verlaufenden Boden. Das Taschenepithel ist völlig von Rundzellen durchsetzt, der E.A. ist gut erhalten. Das subepitheliale Bindegewebe und die Gewebsspalten des supraalveolären Gewebes weisen eine Rundzellinfiltration auf. Der palatinale Periodontalraum ist schmal und weist Knochenanbau auf.

1+

Die Röntgenaufnahme von 1 + zeigt, daß der Kronenring mesial nicht dem Zahn anliegt. Der Alveolarknochen weist mesial und distal Höhenschwund auf. Der Eingang zum Periodontalraum ist mesial und distal verbreitert.

Im mikroskopischen Bild liegt der E.A. labial an der Mitte des coronalen Drittels der Wurzel, palatinal an der Schmelz-Zementgrenze. Der limbus alveolaris befindet sich labial am Ende des marginalen Drittels, palatinal in der Mitte des marginalen Drittels.

Die labiale Tasche ist tief, das Taschenepithel ist ödematös gequollen und zum Teil mit Rundzellen durchsetzt. Im subepithelialen Bindegewebe erkennt man eine starke Rundzellinfiltration. Im supraalveolären Bindegewebe befinden sich nur ganz vereinzelt Rundzellen. Das Zement weist unterhalb des E.A. einen Resorptionsdefekt auf. Auch die Kuppe des Alveolarknochens ist unter der Funktion des Scherenbisses etwas resorbiert. An der Wurzelspitze und auf der palatinalen Seite des Periodontalraums erkennt man Knochen- und Zementanbau. Der Periodontalraum ist labial breiter als palatinal.

Die palatinale Mundschleimhaut ist stark verhornt und weist am Uebergang zur Tasche verstärkte Zapfenbildung auf. Die palatinale Tasche (Abb. 10) ist breit und hat einen senkrecht verlaufenden Boden. Das Taschenepithel ist stark entzündlich gewuchert und wird an einigen Stellen von Rundzellen durchbrochen. Das subepitheliale Bindegewebe ist von Rundzellen durchsetzt, einzelne Rundzellstränge erkennt man auch im supraalveolären Bindegewebe.

+3

Der Kronenring von +3 steht mesial etwas ab, wie das Röntgenbild zeigt. Der Alveolarknochen weist mesial und besonders distal Höhenschwund auf, der unter der Einwirkung der Brückenzwischenglieder entstanden ist. Der Periodontalraum von +3 ist etwas verbreitert. Mesial und distal von +3 erkennt man noch die Zahnfächer von +2 bzw. +4, die noch nicht mit Knochen angefüllt sind. Man kann daraus schließen, daß die Zähne vor nicht all-

zulanger Zeit entfernt wurden, die Brücke also nicht lange getragen wurde.

Im mikroskopischen Bild liegt der E.A. unterhalb der Schmelzzementgrenze. Der limbus alveolaris befindet sich auf beiden Seiten am Ende des marginalen Drittels der Wurzel.

Die mesiale Tasche ist breit und muldenförmig, das Taschenepithel ist völlig geschwürig zerfallen. Das subepitheliale Bindegewebe weist eine starke Rundzellinfiltration auf, einzelne Stränge von Rundzellen ziehen in den Gewebslücken des Bindegewebes an der Wurzel entlang bis zum Eingang in den Periodontalraum. Die Kuppe des Alveolarknochens ist stark resorbiert. Der Periodontalraum ist normal, einzelne Knochenmarksräume sind eröffnet und dort ist das Fettmark von Fasermark ersetzt. Am Eingang in den labialen Periodontalraum erkennt man Knochen- und Zementanbau. Auch auf der palatinalen Seite des Periodontalraums ist Knochen und Zement angebaut worden.

Die distale Tasche ist klein, das Taschenepithel und angrenzende Mundepithel ist fast völlig geschwürig zerfallen. Das subepitheliale Bindegewebe ist von einer starken Rundzellinfiltration ersetzt, in der man noch einzelne Bindegewebszüge erkennt. Die aufsteigenden Bindegewebsfasern des supraalveolären Bindegewebes grenzen die Entzündung ab.

+5

Die Röntgenaufnahme zeigt einen mesial und distal stark abstehenden Kronenring. Der Periodontalschatten ist etwas verbreitert. Der Alveolarschatten weist auf beiden Seiten Höhenschwund auf.

Der E.A. liegt unterhalb der Schmelz-Zementgrenze; palatinal liegt der E.A. an der Mitte des marginalen Wurzeldrittels. Der limbus alveolaris befindet sich labial am Ende des marginalen Drittels, palatinal am Anfang mittleren Drittels der Wurzel.

Die labiale Tasche ist sehr klein, das Taschenepithel atypisch gewuchert. Das subepitheliale Bindegewebe weist eine starke Rundzellinfiltration auf, die auch in einzelnen Zügen in das supraalveoläre Bindegewebe übergreift. Die Kuppe des Alveolarknochens ist etwas resorbiert, im Zement erkennt man in der Höhe des limbus alveolaris einen Resorptionsdefekt, der funktionell bedingt ist. Der Periodontalraum ist labial etwas breiter als palatinal. Auf der palatinalen Seite der Wurzel fällt eine starke Zementhypertrophie auf.

Das palatinale Mundepithel ist verhornt und am Uebergang zum Taschenepithel atypisch gewuchert. Die palatinale Tasche ist breit und hat einen senkrecht verlaufenden Boden. Das Taschenepithel ist entzündlich gewuchert und zum Teil mit Rundzellen durchsetzt. Das subepitheliale und supraalveoläre Bindegewebe weisen eine Rundzellinfiltration auf.

Die Schädigungen des marginalen Gewebes der überkronten Zähne müssen als recht erheblich bezeichnet werden, zumal angenommen werden muß, daß die Brücke nicht lange getragen worden ist. Besonders häufig waren in diesem Falle die breiten Zahnfleischtaschen zu sehen, die durch abstehende Kronenringe verursacht werden. Das Taschenepithel war in allen Fällen entzündlich gewuchert und zum Teil mit Rundzellen durchsetzt oder sogar geschwürig zerfallen.

Fall VII. 44-jähriger Gastwirt, Lungentuberkulose. $\frac{7\ 5432\ +12345\ 78}{7654321—12345\ 78}$ Scherenbiß.

Starker Zahnsteinansatz. Im Oberkiefer befand sich eine Brücke zur Schienung der 6 gelockerten Frontzähne. $+3$ und $3+$ waren mit Vollkronen versehen und wurden untersucht.

Auch im Unterkiefer wurde eine Brücke zur Schienung der gelockerten Frontzähne getragen. Die unteren Frontzähne waren aber so stark gelockert, daß sie bei der Entkalkung aus dem Präparat ausfielen. Aus diesem Grunde konnten keine Präparate des Unterkiefers hergestellt werden.

$+3$

Im Röntgenbild von $+3$ sieht man, daß der Kronenring mesial absteht, soweit sich das aus der Aufnahme erkennen läßt. Der Alveolarknochen weist starken Höhenschwund auf, der Eingang zum Periodontalraum ist auf beiden Seiten trichterförmig verbreitert. Die Wurzel steht überhaupt nur noch mit ihrem apicalen Drittel im Knochen.

Betrachtet man gleichzeitig die Röntgenbilder der anderen oberen Frontzähne dieses Falles, die durch Gußfüllungen in die Schienenbrücke einbezogen sind, so sieht man an allen anderen Zähnen dasselbe Bild einer fortge-

schrittenen Paradentose, ja 1 hat schon überhaupt keine Verbindung mit dem Alveolarknochen.

Das mikroskopische Bild zeigt, daß der E.A. labial an der Mitte des marginalen Drittels der Wurzel liegt, während er palatinal an der Mitte des apicalen Drittels ansetzt. Der limbus alveolaris befindet sich labial am Uebergang des marginalen Wurzeldrittels zum mittleren, palatinal an der Mitte des mittleren Wurzeldrittels.

Das Mundepithel weist schwache Verhornung auf. Die labiale Tasche ist klein, das Taschenepithel und der E.A. sind entzündlich gewuchert. Das subepitheliale Bindegewebe ist stark von Rundzellen durchsetzt. In den Bindegewebsspalten des supraalveolären Bindegewebes sieht man einzelne Züge von Rundzellen. Der Alveolarknochen weist an seiner Kuppe Resorption auf. An der labialen Außenfläche des Alveolarknochens erkennt man neuangebauten Knochen. Der Eingang zum Periodontalraum ist stark verbreitert. Die Knochenmarksräume sind eröffnet und mit Fasermark angefüllt.

Die palatinale Tasche ist sehr tief, ihr Boden liegt am apicalen Drittel der Wurzel. Das Taschenepithel ist stark atypisch gewuchert und am Taschenboden von Rundzellen durchsetzt. Das subepitheliale Bindegewebe weist eine starke Rundzellinfiltration auf.

3 +

Der Kronenring steht mesial und distal ab, wie aus Röntgenbild zu ersehen ist. Die Wurzel steht noch zur Hälfte in dem Knochen. Mesial von 3 + weist der Knochen eine tiefe Tasche auf.

Der E.A. liegt im mikroskopischen Bild labial am marginalen Drittel der Wurzel, palatinal am mittleren Drittel. Der limbus alveolaris steht labial am Ende des marginalen Drittels der Wurzel, palatinal in der Mitte des mittleren Drittels.

Die labiale Tasche ist flach, das Taschenepithel weist atypische Wucherung auf. Im subepithelialen Bindegewebe erkennt man eine kräftige Rundzellinfiltration. Der Periodontalraum ist am Eingang etwas verbreitert. In der Mitte der Wurzel erkennt man auf der labialen Seite einen funktionell bedingten Resorptionsdefekt. Auf dem palatinalen Teil der Wurzel erkennt man entsprechend Hartsubstanzanbau.

Die palatinale Tasche ist sehr tief, das Taschenepithel ist entzündlich gewuchert. In der Mitte der Tasche erkennt man einen oberflächlichen Epitheldefekt, der vom Kronenring herrührt. An dieser Stelle ist auch das Ta-

schenepithel stärker gewuchert. Das subepitheliale Bindegewebe weist eine starke Rundzellinfiltration auf, einige Stränge von Rundzellen sieht man auch im Bindegewebe des palatinalen Mundepithels. Der Eingang zum Periodontalraum ist auf der palatinalen Seite stark verbreitert.

Bei der Beurteilung dieses Falles muß man berücksichtigen, daß die Brücke zur Schienung der gelockerten Zähne angefertigt wurde. Es steht also im Vordergrund die Paradentose mit der tiefen Taschenbildung, die schon vor Anfertigung der Brücke bestand. Durch die tiefe Taschenbildung auf der palatinalen Seite erklärt sich auch der auffällige Hartsubstanzabbau auf der labialen Seite. Nur die Veränderungen der labialen Taschen und die Epithelverletzung an der palatinalen Tasche von 3 lassen auf die Einwirkung des Kronenringes schließen.

Fall VIII. 30-jährige Frau, Beckenperitonitis. $\frac{876\ 43\ +\ 34567}{54321-123456}$ flacher Scherenbiß.

Im Oberkiefer wurde eine Frontzahnbrücke getragen, die von 3 bis 3 reichte. Beide Eckzähne waren mit Vollkronen versehen.

3+

Das Röntgenbild von 3 zeigt den mesial und distal abstehenden Kronenring. Der mesial von 3 gelegene Knochen weist starken Höhenschwund auf. Der Periodontalraum von 3+ ist etwas verbreitert.

Im mikroskopischen Bild von 3 liegt der E.A. unterhalb der Schmelzzementgrenze. Der limbus alveolaris befindet sich auf beiden Seiten an der Mitte des marginalen Wurzeldrittels.

Die labiale Tasche ist breit, das Epithel ist atypisch gewuchert und in der Gegend des E.A. von Rundzellen durchsetzt. Im subepithelialen Bindegewebe sieht man eine Rundzellinfiltration, deren Ausläufer auch noch in einzelnen Zügen im supraalveolären Bindegewebe zu finden sind. An der Kuppe des Alveolarknochens erkennt man Resorptionslakunen; die Knochenmarksräume sind eröffnet, und das Fettmark ist von Fasermark ersetzt. Der Periodontalraum ist schmal. Auch die palatinale Tasche ist breit, ihr Boden verläuft fast senkrecht zum E.A. Das Taschenepithel ist atypisch gewuchert und an einigen Stellen von Rundzellen durchbrochen. Im subepithelialen Bin-

degewebe erkennt man eine Rundzellinfiltration, vereinzelte Rundzellhaufen befinden sich auch im supraalveolären Bindegewebe.

+3

Das Röntgenbild von +3 zeigt, daß der Kronenring distal absteht. Der Knochen mesial vom Eckzahn weist starken Höhenschwund auf. Im Funktionsbereich des Zahnes weist der Knochen gute Bälkchenbildung auf. Der Periodontalschatten ist auf beiden Seiten etwas verbreitert.

Der E.A. befindet sich im mikroskopischen Bild labial und palatinal am marginalen Wurzeldrittel. Der limbus alveolaris steht labial am Uebergang des marginalen Wurzeldrittels zum mittleren, palatinal an der Mitte des marginalen Wurzeldrittels.

Die labiale Tasche ist breit und hat einen senkrecht verlaufenden Boden, ihr Taschenepithel ist völlig geschwürig zerfallen. Das subepitheliale Bindegewebe ist von einer starken Rundzellinfiltration durchsetzt, die noch in einzelnen Zügen bis zum Eingang in den Periodontalraum herunterreicht. Der Alveolarknochen ist an seiner Kuppe stark resorbiert, einzelne Knochenmarksräume sind eröffnet und mit Fasermark angefüllt. Der Periodontalraum ist am Eingang auf beiden Seiten und an der Wurzelspitze etwas verbreitert.

Die palatinale Tasche ist breit mit senkrecht verlaufendem Boden. Auch hier ist das Taschenepithel völlig geschwürig zerfallen. Im subepithelialen Bindegewebe befindet sich eine Rundzellinfiltration. Die Kuppe des Alveolarknochens ist etwas resorbiert.

Bei der Betrachtung dieses Falles ist bemerkenswert, daß alle 4 Taschen der beiden überkronten Eckzähne breit sind. Die beiden angefertigten Kronen waren also zu weit. Im Vordergrund stand die Durchsetzung des Taschenepithels mit Rundzellen bzw. der geschwürige Zerfall.

Zum Schluß wurden noch 4 Hundekiefer untersucht, deren Zähne mit Bändern versehen waren, die 8 Tage getragen wurden.

Hund I.

Oberkiefer

Das Taschenepithel ist am Boden zerfallen und von Rundzellen durchsetzt. Das Epithel der Interdentalpapille

ist etwas atypisch gewuchert. Im subepithelialen Bindegewebe sieht man eine starke Rundzellinfiltration. Der Alveolarknochen weist Resorptionslakunen auf. Auch in den Periodontalraum sind einige Rundzellen eingedrungen.

Unterkiefer.

Auch hier erkennt man den beginnenden geschwürigen Zerfall des Taschenepithels. Das subepitheliale Bindegewebe ist stark von Rundzellen infiltriert. Auch die horizontal verlaufenden Zwischenzahnbandsfasern weisen eine geringe Rundzellinfiltration auf.

Hund II.

Oberkiefer

Die Taschen sind breit und tief, das Taschenepithel ist am Boden der Tasche atypisch gewuchert und von Rundzellen durchsetzt. Das subepitheliale Bindegewebe ist stark von Rundzellen infiltriert. Die Gefäße des Bindegewebes sind stark erweitert. Die Zwischenzahnbandsfasern sind aufgelockert und mit Rundzellen durchsetzt. Am Alveolarknochen erkennt man überall Resorptionserscheinungen.

Unterkiefer.

Das Mundepithel ist verhornt und weist starke Zapfenbildung auf, die im Bereich der Tasche völlig fortfällt. Das Taschenepithel ist sehr dünn und von Rundzellen durchsetzt. Das subepitheliale Bindegewebe weist eine starke Rundzellinfiltration auf, die auch die Zwischenzahnbandsfasern durchsetzt.

Berücksichtigt man bei diesen Tierversuchen, daß die Bänder nur 8 Tage getragen wurden, so sind die Schädigungen als sehr schwer zu bezeichnen. Im Vordergrund steht bei allen 4 Zähnen der beginnende geschwürige Zerfall des Taschenepithels.

Zusammenfassend ist über die Auswertung der Untersuchungen zu sagen, daß in allen Fällen Schädigungen nachzuweisen waren, die von den Kronen herrührten. Die Schädigung des marginalen Gewebes ist abhängig von dem Sitz der Krone und der individuellen Reaktion des Gewebes auf den Reiz des Kronenringes. So kommt es einmal nur zu lokalen Schädigungen, während bei Pa-

tienten mit Paradentoseneignung schon der geringste Reiz genügen kann, den Zahn zu lockern.

Weit vom Kronenstumpf abstehende Kronenringe verursachen eine Wunde in der Zahnfleischtasche, die später heilt. Es entstehen weite Zahnfleischtaschen mit senkrecht zum Zahn verlaufendem Boden. Die markantesten Beispiele hierfür sind der rechte mittlere Schneidezahn und zweite Prämolar des Falles VI. Bei diesen beiden Zähnen weisen die palatinalen Taschen die breite Form auf. Auffällig ist, daß diese breiten Taschen bei den Frontzähnen nur palatinal und bei den Seitenzähnen besonders distal zu finden sind. Dies ist auf die geringere Uebersichtlichkeit bei der Präparation zurückzuführen. Eine Ausnahme bildet nur der Fall VIII, bei dem auch auf der labialen Seite der Eckzähne die breiten Taschen sich befanden.

Zu tief reichende Kronenringe schneiden eine Wunde in das marginale Gewebe, die dann von Epithel umwuchert wird. Ein gutes Beispiel für diese Epithelfissuren gibt die distale Tasche des rechten zweiten Molaren des Falles II.

Der gut anliegende Kronenring verursacht höchstens eine ganz oberflächliche Verletzung des Epithels. In den meisten Fällen ist das Epithel aber unverletzt.

In allen Fällen wirkt der Kronenring begünstigend für das Zustandekommen einer Infektion, und so sieht man auch in allen Fällen das Krankheitsbild, das Häupl als marginale Paradentitis bezeichnet.

In den leichtesten Fällen ist nur eine geringe subepitheliale Rundzellinfiltration vorhanden. Dann kommt es bald zu einer ödematösen Quellung des Epithels und Durchwucherung mit Rundzellen. Gleichzeitig dehnt sich der Prozeß auch in die Tiefe aus; es kommt zu einer Auflockerung des sonst straffen supraalveolären Bindegewebes und kleinzelliger Infiltration. In den schwersten Fällen kommt es zum geschwürigen Zerfall des Taschenepithels. In anderen Fällen sieht man eine starke atypische Wucherung des Taschenepithels. Auch der Epithelansatz reagiert auf diese Entzündungserscheinung und wuchert in die Tiefe, bis er auf gesunde Bindegewebe stößt. Schon bevor es zu einem direkten Uebergreifen der Zahnfleischentzündung auf den Knochen kommt, reagiert der

Knochen auf diese Entzündung. Nach der Kölliker-Pommerschen Lehre kommt es durch Fernwirkung der Zahnfleischentzündung zu Knochenabbauprozessen, die durch die gemeinsame Gefäßversorgung bedingt sind. So konnten auch an fast allen untersuchten Zähnen Knochenresorptionserscheinungen nachgewiesen werden, die dann wieder Funktionsstörungen des Zahnes zur Folge hatten. Auf Grund dieser Funktionsstörungen kam es dann im Paradentium zu Hartsubstanzumbildungen, die auch kurz betrachtet wurden. Bei fast allen überkronten Zähnen fällt der tiefe Stand des limbus alveolaris auf. Die Knochenresorption hat eine Verbreiterung des Periodontalraumes zur Folge, die meist durch Knochen- und Zementanbau ausgeglichen wird.

Schon frühzeitig wurde von den verschiedensten Autoren aus der Erfahrung der Praxis zu der Frage Stellung genommen, ob ein Wurzelring für das Periodontium schädlich ist oder nicht. Diese Frage ist eng verknüpft mit der Streitfrage: Stiftzahn oder Ringstiftzahn. Völlig abgelehnt wurden die Bandkronen von Neal (1901), da bei der Präparation das Zahnfleisch und das Perizement verletzt werden und der Ring als solcher unnatürlich und unhygienisch sei.

Es fehlt aber auch nicht an bejahenden Stimmen. In der von Schröder im Jahre 1908 veröffentlichten Arbeit „Ueber Kronenarbeiten mit besonderer Berücksichtigung der mechanischen Behandlung von Kronen und Wurzeln" wird auch zu dieser Frage Stellung genommen. Schröder weist besonders auf die Schonung des ligamentum circulare hin. Wenn der Kronenring gut anliegt und entsprechend konturiert ist, gibt er keinen Anlaß zu entzündlichen und destruktiven Prozessen. Der Vorwurf, daß es in vielen Fällen nicht möglich sei, dem Zahn die Form zu geben, die einen exakten Anschluß des Bandes auch unterhalb des Zahnfleischrandes möglich macht, trifft nur für die Seitenzähne zu. An den Frontzähnen macht die sachgemäße Präparation keine Schwierigkeiten. Schröder veröffentlicht auch einige mikroskopische Bilder, an denen die tiefe Tasche, eine starke Knochenresorption und Verbreiterung des Periodontalraumes zu sehen sind. Später

(1924) hebt Schröder die individuelle Widerstandskraft des Gewebes hervor. Bei einigen Patienten werden schlecht gearbeitete Kronen gut vertragen, während bei anderen Patienten gut gearbeitete Kronen schwere Schädigungen des marginalen Gewebes verursachen.

Mit Einführung der Stufenkrone wird von vielen Autoren besonders die Stufe als Vorteilhaft gegenüber der Bandkrone hervorgehoben. 1926 veröffentlichte Greve (Breslau) seine Tierversuche, die folgendes Ergebnis hatten: Die zu tief reichenden Kronenringe verursachen eine Epithelfissur. Die weit abstehenden Kronenringe bedingen die breiten Zahnfleischtaschen. Das Saumepithel war verdickt, und es kam zur Ausbildung papillenförmiger Sprossen. Das Epithel war aufgelockert und zum Teil mit Rundzellen infiltriert, zum Teil sogar geschwürig zerfallen. Der Knochen wies Resorptionserscheinungen auf. An den Zähnen mit gut anliegenden Kronenringen waren keine Schädigungen des Paradentiums feststellbar. Günstig für den Tierversuch ist, daß das Epithel des Paradentiums des Hundes besonders stark zur Wucherung neigt. Die völlige Ablehnung der Ringkronen wegen der Schädigung des Paradentiums dürfte zu weit gegriffen sein. Bei gut auskonturierten und anliegenden Ringen dürfte die Gefahr der Schädigung des Paradentiums nicht größer sein als bei den ringlosen Arbeiten.

Häupl (1929) sagt über die Einwirkung der Kronenringe, daß es ohne Zweifel sei, daß die unkorrekte Gestaltung der Kronen, vor allem die mangelhafte Anpassung an den Stumpf, die Ablagerung von entzündungserregenden Stoffen und ihre Einwirkung auf die Zahnfleischtasche im hohen Maße begünstige. Unter dem entzündlich veränderten marginalen Gewebe war auch der Knochen als Folge der Zahnfleischentzündung stark resorbiert. Die funktionell bedingten Erscheinungen im Paradentium überkronter oder mit Brücken versehener Zähne, wie die Zementhypertrophie besonders an der Wurzelspitze, sind auf die erhöhte Beanspruchung des Zahnes zurückzuführen. Nicht entzündlich verändertes marginales Gewebe war an keinem der untersuchten Brückenkiefer vorhanden.

Auch der von Adrion (1934) untersuchte Brückenkiefer zeigte starke entzündliche Veränderungen des marginalen Gewebes der überkronten Zähne.

Beim Vergleich der Veröffentlichungen mit den Untersuchungen dieser Arbeit findet man viele Angaben bestätigt. Auffällig war, daß die durch abstehende Kronenringe verursachten breiten, entzündlich veränderten Taschen an den Seitenzähnen und auf der palatinalen Seite der Frontzähne, also alles wenig übersichtliche Stellen, zu finden waren. Völlig normale Taschen, wie sie Greve in seinen Tierversuchen zeigen konnte, waren an den menschlichen Präparaten nicht zu finden. Dies wird auch in den Arbeiten von Häupl und Adrion bestätigt. An allen untersuchten überkronten Zähnen sah man das Bild einer mehr oder weniger starken marginalen Paradentitis.

Für die Praxis geht hieraus folgendes hervor:

Da schlecht anliegende Kronenringe dem Patienten mehr schaden als nützen, muß man sich gerade bei den Vollkronen um eine exakte Arbeitsmethode bemühen. Besonderes Augenmerk muß gerade auf die weniger übersichtlichen Stellen gelegt werden. Auch auf einen guten Kontaktpunkt muß geachtet werden, da bei fehlendem Kontaktpunkt sehr schwere Schädigungen des marginalen Gewebes zu sehen waren. (Fall III und IV). Fernerhin muß auf die Paradentoseneigung einiger Patienten geachtet werden.

Bei den gut anliegenden Kronenringen ist meist die Schädigung des marginalen Gewebes nur so gering, daß man ohne Bedenken Ringkronen anfertigen kann. Immer wird dabei die individuelle Widerstandskraft des marginalen Gewebes ausschlaggebend sein.

Zusammenfassung.

1. An allen untersuchten Zähnen sah man das Bild der marginalen Paradentitis, beginnend mit subepithelialer Rundzellinfiltration, atypischer Wucherung des Taschenepithels, ödematöser Auflockerung des Epithels und Durchdringung mit Rundzellen, bis zum völligen geschwürigen Zerfall.

2. Schon bevor die Entzündung direkt über das supraalveoläre Bindegewebe auf den Knochen fortschreitet, sieht man als Fernwirkung der Zahnfleischentzündung Knochenabbau.

3. Gut anliegende Kronenringe verursachen nur geringe, lokale Schädigung des marginalen Gewebes.

4. Zu tief reichende Kronenringe schneiden eine Fissur in das Epithel. Weit abstehende Kronenringe verursachen eine breite Tasche mit senkrecht zum Zahn verlaufendem Boden.

5. Der Epithelansatz wuchert in einigen Fällen in die Tiefe, bis er auf gesundes Bindegewebe stößt, ist also sehr lang.

6. Bei fehlendem Kontaktpunkt sieht man besonders schwere Schädigung des marginalen Gewebes.

7. Die Größe der Schädigung wird immer von dem Sitz der angefertigten Krone und der individuellen Widerstandskraft des marginalen Gewebes abhängen.

Zum Schluß möchte ich noch Herrn Prof. Adrion für die Ueberlassung des Themas und die Anregungen während der Arbeit danken.

Zeichnung zur Darstellung des marginalen Paradentiums.

1 = Schmelz
2 = Dentin
3 = Zement
4 = Mundepithel
5 = Taschenepithel
6 = Epithelansatz (E.A.)
7 = Zahnfleischtasche
8 = lockeres subepitheliales Bindegewebe
9 = aufsteigende Fasern des supraalveolären Bindegewebes.
10 = Periodontalraum
11 = Alveolarknochen, dessen Kuppe = limbus alveolaris

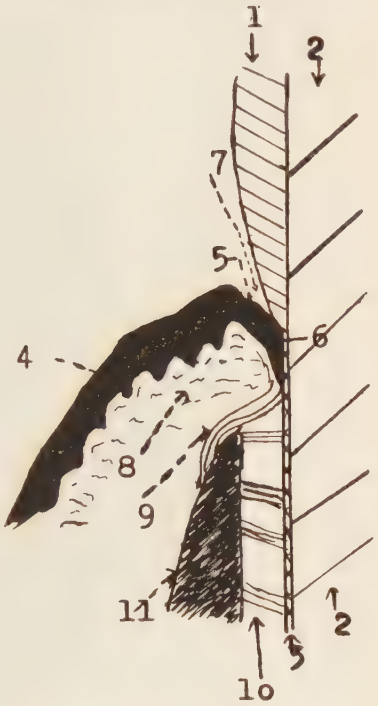

Abb. 1.

Abb. 2.
(Fall I, +3) palatinale Tasche.
$\times$ = Taschenboden

distal Abb. 3 mesial
(Fall II, +4) Uebersicht

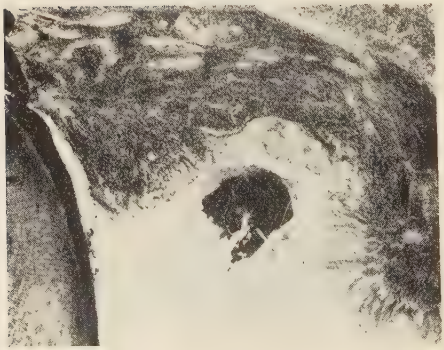

Abb. 4.
(Fall II, +7) distale Tasche.

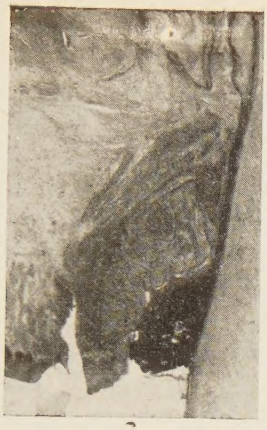

Abb. 5.
(Fall II, 7+) distale Tasche.

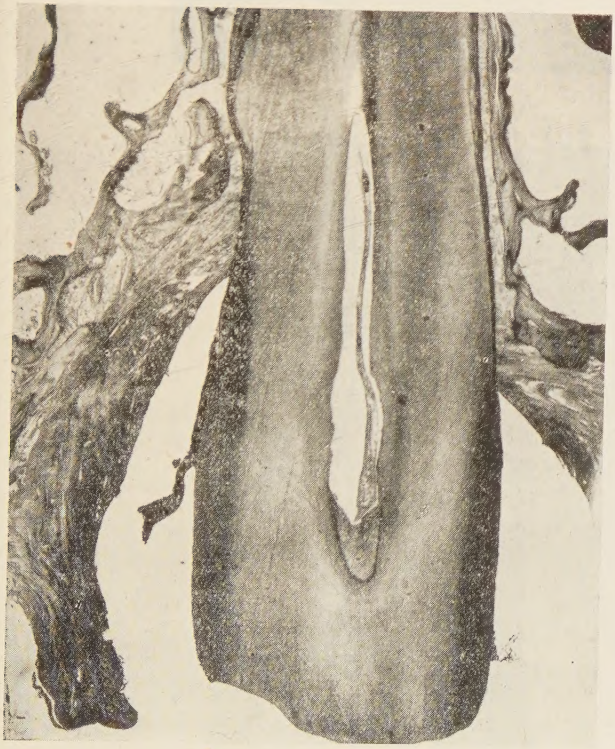

Abb. 6
(Fall III, 5+)

Abb. 6a

4+ Abb. 7. 3+
(Fall IV) Interdentalpapille.

Abb. 8.
(Fall IV, +4)

Abb. 9.
(Fall VI, 5+)

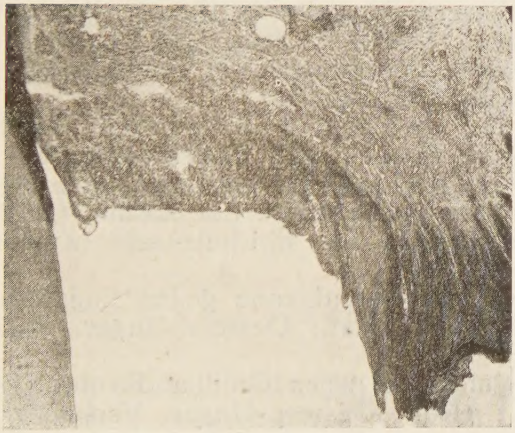

Abb. 10.
(Fall VI, 1+)
palatinale Tasche.